Cánceres de la cara interna de la mejilla y de la región retromolar

P Marandas
C Haie-Meder
R Sigal
A Waysberg

Resumen. – Los cánceres de la cara interna de la mejilla y de la región retromolar se estudian conjuntamente debido principalmente a su rareza y a su proximidad topográfica. Esta proximidad explica su sintomatología similar y sus datos clínicos y radiográficos bastante cercanos.
Son localizaciones muy interesantes por su epidemiología y los problemas terapéuticos que plantean.
Los cánceres de la cara interna de la mejilla son tumores poco frecuentes, excepto en la India. Se desarrollan con frecuencia sobre lesiones precancerosas. Se encuentran con una frecuencia notable en la mujer (del 27 al 86 % de mujeres según las series). Desde el punto de vista terapéutico, la braquiterapia puede proponerse en las lesiones T1 T2. La exéresis quirúrgica se adapta a todos los tipos de tumores, en particular a los tumores infiltrantes, y es a menudo necesaria una mandibulectomía parcial. El factor pronóstico más importante de estos tumores es el grosor.
Los cánceres de la región retromolar se observan sobre todo en el hombre. Su tratamiento es siempre quirúrgico, excepto en las formas superficiales.
El pronóstico de estos cánceres es siempre reservado, con una supervivencia al cabo de 5 años de alrededor del 35 %.

© 2000, Editions Scientifiques et Médicales Elsevier SAS, París. Todos los derechos reservados.

Introducción

El estudio conjunto de los cánceres de la cara interna de la mejilla (CIM) y de la región retromolar (RRM) se explica porque son localizaciones contiguas que forman parte de los cánceres de la cavidad bucal (clasificación CIM-O de la Organización Mundial de la Salud de 1980). Su frecuencia varía según los países: por ejemplo, en Francia, las localizaciones retromolares constituyen aproximadamente el 1,5 al 2 % de los cánceres de las vías aerodigestivas superiores (VADS) y las de la CIM aproximadamente el 0,7 al 1 %. El diagnóstico clínico es fácil y se basa en la exploración simple de la cavidad bucal. El tratamiento es principalmente quirúrgico para las lesiones retromolares: en cambio, en las lesiones de la CIM, se considera la radioterapia, en particular la braquiterapia, o la cirugía.
El pronóstico es reservado.

Reseña anatómica *(fig. 1)*

CARA INTERNA DE LA MEJILLA

Es plana, cuadrilátera y limitada por arriba y por abajo por los surcos vestibulares superior e inferior, por detrás por el borde anterior del masetero y por delante por el surco nasogeniano.

Patrick Marandas : *Chef de service d'oto-rhino-laryngologie.*
Christine Haie-Meder : *Chef de service de curiethérapie.*
Robert Sigal : *Professeur des Universités, praticien hospitalier, service d'imagerie médicale. Institut Gustave-Roussy, 39, rue Camille-Desmoulins, 94805 Villejuif cedex, France.*
Albert Waysberg : *Assistant, service de radiodiagnostic, centre hospitalier intercommunal, 10, rue du Général-Leclerc, 93370 Montfermeil, France.*

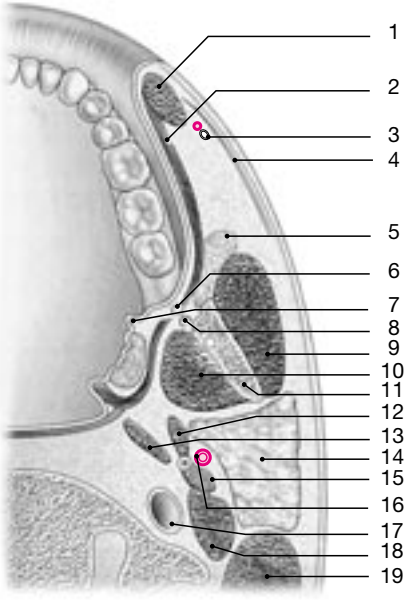

1 *Corte horizontal de la cara interna de la mejilla y de la región retromolar.*
1. Orbicular de los labios; 2. Buccinador; 3. Vasos faciales; 4. Nervio facial; 5. Bola grasa de Bichat; 6. Ligamento pterigomaxilar; 7. Pilar anterior; 8. Nervio lingual; 9. Masetero; 10. Pterigoideo interno; 11. Rama ascendente del maxilar inferior; 12. Estilogloso; 13. Estilofaríngeo; 14. Parótida; 15. Estilohioideo; 16. Carótida externa; 17. Vena yugular interna; 18. Digástrico: 19. Esternocleidomastoideo.

Entre la piel, que es gruesa y está muy vascularizada, y la mucosa se halla un plano muscular principal profundo constituido por el músculo buccinador que se extiende del ligamento pterigomaxilar por detrás a la comisura labial por delante. Este músculo se adhiere a la mucosa por un tejido conjuntivo muy denso. Está recubierto por la aponeurosis del buccinador. Este plano musculoaponeurótico constituye una barrera contra la invasión del plano subcutáneo por la infiltración neoplásica.

Más en superficie se extiende un plano muscular superficial discontinuo constituido por los músculos cutáneos que convergen por delante hacia la comisura labial.

Entre estos dos planos musculares, en la parte media de la mejilla, se encuentra delimitado un espacio triangular con base posterior que contiene:

— la bola adiposa de Bichat por detrás;

— los vasos faciales, verticales, acompañados de linfáticos;

— el conducto de Stenon, que después de haber contorneado por fuera la bola adiposa, pasa ante ella para atravesar el buccinador 1 cm por delante del músculo masetero y llega a nivel del segundo molar superior después de un corto trayecto submucoso;

— las ramas motoras del nervio facial destinadas a los músculos cutáneos de disposición horizontal;

— los ramos sensitivos, ramas del trigémino, en particular ramo bucal del nervio temporobucal.

Sobre la cara profunda del músculo buccinador se encuentran las glándulas mucosas.

REGIÓN RETROMOLAR

También denominada a veces comisura intermaxilar, es la porción de mucosa bucal situada por detrás de los arcos dentarios entre la mejilla por fuera y el istmo de la orofaringe por dentro. No tiene un límite preciso y su configuración varía según la abertura de la boca.

Con la *boca cerrada*, la mucosa cubre un saliente vertical que corresponde al borde anterior de la rama vertical de la mandíbula; por fuera de ésta se encuentra el borde anterior del masetero cuando se contrae; por dentro, la mucosa continúa sobre el pilar anterior de la amígdala.

Con la *boca abierta*, la mucosa es levantada por el ligamento pterigomaxilar por dentro, constituyendo la comisura intermaxilar, y por fuera por el borde inferior de la rama ascendente de la mandíbula. Estos dos elementos delimitan un espacio triangular con vértice inferior que corresponde al trígono retromolar.

La RRM corresponde al conjunto representado por el trígono retromolar y la comisura intermaxilar. Está constituida por:

— un plano mucoso que contiene glándulas salivales menores y linfáticos;

— un plano musculoaponeurótico que comprende el ligamento pterigomaxilar, el músculo buccinador, el constrictor superior de la faringe y por fuera la bola adiposa de Bichat.

Por detrás y más profundamente se encuentra el espacio pterigomaxilar situado por dentro de la rama ascendente de la mandíbula, que está en contacto con el músculo pterigoideo interno, los vasos maxilares internos y las ramas del nervio maxilar inferior.

DRENAJE LINFÁTICO DE LA CARA INTERNA DE LA MEJILLA Y DE LA REGIÓN RETROMOLAR

La red linfática de origen está constituida por una red submucosa muy densa que comunica con la de los labios por delante y con la del pilar anterior por detrás. Las vías de drenaje alcanzan los grupos submaxilares y la región subdigástrica.

VASCULARIZACIÓN ARTERIAL

Se lleva a cabo por las ramas de la carótida externa. Ha sido estudiada con precisión por Whetzel [58] para investigar nuevas entidades para extraer colgajos de reparación. La parte anterior de la CIM está vascularizada por la arteria labial, rama de la arteria facial. La parte posterior de la CIM así como la RRM están vascularizadas por la arteria bucal que parte de la arteria maxilar interna a nivel de la tuberosidad del maxilar, se dirige hacia el buccinador y se ramifica en las partes blandas de la mejilla; la arteria palatina descendente da ramos a la parte alta de la RRM.

MODALIDADES DE EXTENSIÓN DE LOS TUMORES DE LA CARA INTERNA DE LA MEJILLA Y DE LA REGIÓN RETROMOLAR

El carcinoma que se inicia en el epitelio de superficie se extiende en superficie en todas las direcciones, en profundidad al tejido conjuntivo subyacente y más allá a las estructuras nerviosas (ramas del nervio facial y del nervio trigémino) y a los vasos, en particular a las venas y a los vasos linfáticos, mientras que la extensión al sistema arterial es muy rara.

Según Cleary [11], la extensión a las estructuras óseas se hace de cuatro maneras:

— por erosión de contacto a partir de un tumor que se adhiere al periostio;

— por infiltración del hueso a partir del periostio; la imagen es la de una laguna;

— por extensión a la médula ósea;

— a partir del reborde alveolar; esta vía de extensión en profundidad es importante en el paciente desdentado.

Esta lesión ósea es frecuente en los tumores avanzados de la CIM y de la RRM (15 % según Byers [7], 17 % según Tran Ba Huy [56] en conjunto).

La invasión ganglionar de los carcinomas de la CIM y de la RRM varía mucho según los autores. Para la RRM, la lesión ganglionar se encuentra en el 30 % de los casos según Byers, el 61 % según Tran Ba Huy. Para la CIM, se describen las cifras siguientes: el 10 % según Urist [57], el 34 % según Bloom [5], el 50 % según Fenoll [16] con, para este último, un ganglio submaxilar aislado en el 85 % de los casos y un ganglio subdigástrico aislado en 10 % de los casos.

En un estudio Moriyama [38] ha encontrado un paralelismo entre la lesión ganglionar y la angiogénesis en el tumor.

Anatomopatología

TUMORES EPITELIALES

Son los más comunes *(figs. 2, 3, 4).*

■ *Macroscópicamente*

El tumor tiene frecuentemente un aspecto vegetante sobreelevado. No obstante, a veces adopta un aspecto ulcerado o infiltrante. En algunos casos, principalmente en la RRM, el aspecto es el de una eritroplasia algo sobreelevada; ese aspecto macroscópico corresponde al carcinoma en «sábana».

■ *Histológicamente*

El carcinoma escamoso es la forma histológica más común.

Estos carcinomas escamosos son en su mayoría bien diferenciados.

Se observan a veces carcinomas escamosos medianamente o poco diferenciados. Esta última forma se encuentra en los carcinomas en «sábana» que son intramucosos, no infiltrantes pero extensos en superficie.

2 *Tumor ulcerado de la región retromolar.*

3 *Tumor superficial de la región retromolar.*

4 *Tumor proliferante de la cara interna de la mejilla con leucoplasia verrugosa adyacente.*

La queratosis vellosa maligna es una variante del carcinoma escamoso. El aspecto macroscópico es el de un papiloma blancuzco. El diagnóstico histológico es difícil debido a la hiperdiferenciación celular y únicamente con una biopsia profunda puede confirmarse su malignidad. Según Jyothirmayi [27], representa entre el 5 y el 10 % de los cánceres de la CIM.

Tumores malignos epiteliales

Aparecen desde un principio o se desarrollan sobre lesiones precancerosas, en particular a nivel de la CIM. Estas lesiones precancerosas se presentan bajo diferentes aspectos clínicos: liquen plano, lesión blanca sin relieve, zonas rojas erosivas muy finamente ulceradas. Según Mashberg, el 64 % de los carcinomas empiezan por tales aspectos eritroplásicos.

Estas lesiones precancerosas plantean el difícil problema de confirmar su benignidad. Para ello, se debe realizar una biopsia o mejor una biopsia-exéresis.

La frecuencia de la degeneración de estas lesiones precancerosas varía: el 4 % para las leucoplasias planas, el 6 al 10 % para el liquen plano o el 18 % para las leucoplasias rojas erosivas. El problema es aún más complejo pues se asocia a menudo a elementos displásicos y a un carcinoma: el 10 % según Chiesa [9] y el 5 % según Bouquot [6] en la CIM.

En los 102 tumores malignos de la CIM de la serie del Institut Gustave-Roussy de Fenoll [6], 21 casos se desarrollaron sobre una leucoplasia plana, ocho sobre un liquen plano y uno sobre una zona erosiva. Según Silverman [55], el 28 % de los carcinomas de la CIM se desarrolla a partir de una lesión precancerosa y la probabilidad de degeneración de una lesión precancerosa es del 6 %. La frecuencia de transformación maligna de las lesiones de la CIM es mayor en la mujer que en el hombre [43, 44, 48]; Paymaster [41] refiere el 5,8 % de transformación en la mujer frente al 2,1 % en el hombre. Según Nielsen [39] las lesiones precancerosas están muy influidas por el hPV *(human papilloma virus)* y en diferente medida según el aspecto macroscópico. El hPV se encuentra en el 62,5 % de las leucoplasias verrugosas, el 50 % de las eritroplasias y el 12,5 % de las leucoplasias nodulares.

Cabe destacar que la frecuencia de las leucoplasias que preceden un cáncer es mayor en la India que en Europa occidental. Se han propuesto numerosos estudios de laboratorio para prever el potencial de transformación maligna pero ninguno es fiable [52].

Estudios moleculares importantes han tratado de delimitar las diferentes anomalías moleculares. Paterson [40] se sorprende al constatar que si bien se encuentra una hiperexpresión del gen de la proteína P53 en Europa y en Estados Unidos, ésta no se observa en la India ni en el sudeste asiático. Sin embargo, Kaur [28], de Nueva Delhi, encuentra una hiperexpresión del gen de la P53 tanto en células precancerosas como en cánceres. Además, en estos países, se hallan importantes mutaciones génicas, en particular atribuidas al oncogén RAS, que incluye mutación o pérdida de heterocigosis del H-RAS y amplificación del N-RAS [51], lo que no se observa en los países occidentales.

Chang [8] ha mostrado mutaciones de los genes 12-13 y 61, con una frecuencia particular en los pacientes que mascan tabaco en la India.

TUMORES GLANDULARES MALIGNOS

Tienen como punto de inicio las numerosas glándulas salivales menores situadas bajo la mucosa de la CIM y sobre todo de la RRM. Su frecuencia es de alrededor del 5 %. Desde un punto de vista histológico, puede tratarse de adenocarcinoma de alto o bajo grado de malignidad, de carcinoma adenoide quístico, de carcinomas mucoepidermoides o de carcinoma de células acinosas.

Epidemiología

En los países occidentales, los cánceres de la CIM y de la RRM son poco frecuentes, alrededor de cuatro a seis por 100 000 habitantes. En diferentes estudios, constituyen el 1 % de los cánceres de las VADS y del 8 al 10 % de los cánceres de la

cavidad bucal. De 13 415 cánceres de las VADS observadas en el Institut Gustave-Roussy en 20 años, se han encontrado 198 tumores malignos retromolares y 103 tumores malignos de la CIM (es decir, 1,4 y 0,76 %). En la India, en cambio, la frecuencia de estos cánceres es mucho mayor, en particular las localizaciones en la CIM (alrededor de 24 por 100 000 habitantes).

DISTRIBUCIÓN SEGÚN EL SEXO Y LA EDAD

El cáncer retromolar en Francia se diagnostica esencialmente en el hombre: el 95 % de hombres en la serie del Institut Gustave-Roussy [16]; también en Brasil (el 90 % de hombres según Kowalski [29]); en cambio, Byers [7] en Estados Unidos tiene en su serie el 26 % de mujeres. La localización en la CIM es particular entre las localizaciones de las VADS, pues conlleva una proporción mayor de mujeres que otros cánceres: el 27 % en la serie del Institut Gustave-Roussy [16], el 35 % en la serie de Bloom [5], el 45 % según Jyothirmayi [27], el 50 % según Sankaranarayaman [50] e incluso el 86,5 % para Urist [57] en Alabama.

La edad de aparición es variable, con una media de 65 años para Bloom, 71 años para Urist, 61 años para Byers, 55 años para Kowalski en São Paulo y 49 años según Fang [15] en Taiwán. MacFarlane [33] refiere una disminución neta de la edad de aparición en los últimos 20 años.

Agentes etiológicos

TABACO

Es el agente carcinógeno probado actualmente en la génesis de muchos cánceres de las VADS en general y de la CIM y la RRM en particular.

En un estudio de Silverman [55] se muestra que el 80 % de los pacientes afectados fumaba más de dos paquetes de cigarrillos diarios y que en una cohorte de pacientes enfermos, un tercio presentaba una segunda localización neoplásica en caso de persistencia del tabaquismo. Las lesiones de la CIM se observan con frecuencia en los consumidores de tabaco de mascar [40].

BUYO

La gran frecuencia del cáncer de la CIM en la India lleva a atribuir esta patología a la costumbre local que consiste, teóricamente para mejorar la digestión, en mascar buyo [20, 22, 37]; se trata de una preparación que se compone de una hoja de pimentero que envuelve un fruto del betel espolvoreado con cal apagada, polvo de acacia y diversos condimentos y edulcorantes; habitualmente se le añade un quinto ingrediente, el tabaco. El buyo se coloca contra la mejilla y se masca lentamente. Se escupe en principio al cabo de un cierto tiempo. En 1972 en un estudio experimental en el babuino Hamner y Reed [22] provocaron experimentalmente un carcinoma *in situ* de la mejilla en un grupo de babuinos que mascaban buyo con tabaco, mientras que los babuinos que mascaban buyo sin tabaco no desarrollaron cáncer. El tabaco parece ser pues el producto carcinógeno y los demás productos sólo cocarcinógenos. No obstante, Jin [26], en 1996 en Taiwán, en un estudio experimental en 130 hámsters, mostró el papel del fruto del betel solo en la aparición del carcinoma en 24 semanas. El consumo de buyo se da también en Sri Lanka, Papúa, Nueva Guinea y en el sudeste asiático.

Por otra parte, Mehta [37] insiste en la costumbre singular en algunas provincias de la India de fumar al revés los cigarros liados por el fumador *(reverse smoking)*.

ALCOHOL

El alcohol solo no provoca el cáncer, pero es un cocarcinógeno muy activo como demostraron Rothman y Keller [49] así como Groupe y Salmoiraghi [19] en 1979.

HIGIENE DENTAL

La irritación crónica por dientes en mal estado, a la que se ha atribuido a menudo la patología, no se ha demostrado, ni en el trabajo de Silverman y Galante [55] ni en la publicación de Wynder [59].

INFECCIÓN

La infección por *Candida albicans* se ha referido debido a la presencia frecuente de *Candida* en las placas de leucoplasia (del 13,5 al 23,4 %). En realidad es difícil decir si *Candida* es la causa o la consecuencia de la lesión mucosa. La presencia de *Candida* es especialmente frecuente en las leucoplasias erosivas: 61 % según Renstrup [47] y 65 % para Banoczy [2].

INMUNOSUPRESIÓN

Es un agente que se ha sugerido al observar casos de cáncer en pacientes con síndrome de déficit inmunitario adquirido por infección por el virus de la inmunodeficiencia humana o en pacientes con trasplante tratados con inmunosupresores. Según Barasch [3], la lesión mucosa en el inmunodeprimido la causa el hPV.

INFECCIÓN VIRAL

Desde hace poco, numerosos autores han hecho hincapié en el papel probable del hPV. Shindoh [53] ha evidenciado la presencia de ADN del hPV en 16 casos de cáncer de la cavidad bucal de 23 casos estudiados. Además, ha intentado correlacionar la presencia de hPV con la acumulación de proteína P53. El estudio inmunohistoquímico de la proteína P53 se ha revelado positivo en cuatro casos de 17 hPV negativos y en dos casos de nueve hPV positivos. Resultados similares que implican a los hPV16 y 18 en la etiopatogenia de los cánceres de la cavidad bucal han sido descritos por Mao [35], Franceschi [17], Balaran [1] y Nielsen [39]. Cruz [13] en Amsterdam ha encontrado una positividad del 78,9 % para el hPV16, porcentaje que varía según la edad.

Clínica

SIGNOS CLÍNICOS

Los signos reveladores son diversos.

A menudo se trata de una simple molestia indolora o poco dolorosa, de una hipersialorrea a veces teñida de sangre, de la percepción con la punta de la lengua de una modificación de la mucosa.

En otros casos, se trata ya de signos que ponen de manifiesto una extensión más importante:

— un dolor localizado o que irradia al oído: es bastante frecuente en la localización retromolar por la proximidad de los nervios linguales y bucales;

— un trismus: es precoz en la RRM por lesión de los pterigoideos, incluso del masetero; en cambio, en los tumores de la CIM refleja una lesión avanzada;

— un ganglio a veces es el signo que conduce a la lesión de la CIM o de la RRM.

Para las lesiones retromolares en la serie del Institut Gustave-Roussy [16], el dolor era revelador en el 21 % de los casos, el trismus en el 19 % y un ganglio en el 9 %.

EXAMEN CLÍNICO

Debe ser completo y metódico.

Con la exploración y la palpación de la zona tumoral se precisan el tamaño, el aspecto macroscópico y la topografía con respecto a las referencias adyacentes. Estos resultados se consignan en un esquema, se aprecian en particular dos elementos: un trismus y la extensión a la piel de un cáncer de la CIM. Además, se examina la mucosa adyacente para investigar una posible leucoplasia asociada.

En el examen clínico se estudia también:

— el conjunto de las VADS para investigar una segunda localización;

— las zonas ganglionares de cada lado del cuello.

Siempre se completa con una panendoscopia necesaria para cerciorarse de que no existe una segunda localización a nivel de la hipofaringe, del esófago y de los bronquios. Durante la endoscopia, se practica una biopsia, indispensable para obtener el diagnóstico de certeza.

Este examen clínico local se completa con una exploración radiológica y con un estudio general en busca de posibles metástasis.

Exploración radiológica

TÉCNICAS

■ *Radiografía estándar (panorámica dental)*

Es útil para examinar la dentición.

■ *Ecografía cervical*

Puede contribuir al análisis de las adenopatías cervicales.

■ *Tomografía computadorizada (TC)*

Su disponibilidad, su rapidez (TC espiral), su muy buena resolución espacial ósea, la posibilidad de realizar un estudio completo cervicofacial al mismo tiempo y, por último, su coste moderado constituyen sus principales ventajas con respecto a la resonancia magnética (RM).

Su límite es la importancia de los artefactos dentales.

■ *Resonancia magnética*

El examen se efectúa con una antena de cráneo, o mejor una antena cervicofacial que facilita la exploración de la lesión primaria y del cuello en busca de adenopatías. El examen debe realizarse en los tres planos del espacio (axial, coronal, sagital), pero el plano axial es el más útil para estudiar la RRM. Se realizan antes de la inyección de contraste secuencias potenciadas en T1 y en T2. Tras la inyección de gadolinio se realizan secuencias potenciadas en T1 con y sin saturación de la grasa.

Las principales ventajas de la técnica son:

— la posibilidad de estudiar una patología en los tres planos del espacio (análisis multidireccional); de este modo, la RM permite un excelente análisis topográfico de la cavidad oral, de la faringe y de los espacios anatómicos contiguos, lo que facilita un análisis de extensión más preciso y un diagnóstico diferencial más fácil entre las lesiones de origen mucoso y las lesiones desarrolladas en los espacios profundos;

— la gran resolución con contraste, que ofrece una mejor distinción entre los diferentes compartimentos (músculo, mucosa, grasa, etc.);

— el análisis de la medular ósea de la mandíbula.

Por último, contrariamente a una idea preconcebida, los artefactos metálicos (dentales) sólo son molestos en un número muy limitado de casos.

RESULTADOS

■ *Estadio preterapéutico*

En la RM, antes del contraste, en las secuencias T1 aparece un tumor en isoseñal con respecto a los músculos circundantes por lo que a veces resulta difícil reconocerlo. A menudo es la asimetría de los espacios grasos lo que llama la atención. En las secuencias potenciadas en T2, presenta una hiperseñal más o menos marcada. Se debe prestar atención particular al carácter simétrico de los dos espacios grasos bucales. El tumor capta contraste, pero a menudo de forma escasa (yodo o gadolinio). Las secuencias con saturación de la grasa refuerzan el contraste tumor/músculo/grasa y son pues particularmente útiles.

Por lo tanto, la RM es especialmente útil para detectar una extensión en las situaciones siguientes:

— tumor de la parte inferior de la RRM: extensión hacia la mandíbula;

— tumor de la parte superior de la RRM: extensión hacia la CIM, el espacio masticador y el velo;

— tumor de la CIM: extensión hacia el maxilar y la mandíbula, el espacio masticador y el velo.

Las lisis óseas importantes se visualizan en las radiografías óseas estándar pero las radiografías panorámicas dentales son insuficientes para tomar una decisión terapéutica pues no evidencian una lisis cortical limitada y sobre todo una extensión medular mandibular.

TC y RM son complementarias pero su especificidad varía según las anomalías afecten a la rama ascendente o al cuerpo de la mandíbula.

A nivel del cuerpo: TC y RM no son específicas y no permiten diferenciar una invasión tumoral de una osteítis o de una zona de avulsión dental próxima al tumor pudiendo existir además una extensión tumoral intramandibular por el lecho radicular vacío.

A nivel de la rama ascendente: el diagnóstico por imágenes es más específico puesto que en el hueso completamente corticalizado, sin hueso alveolar ni diente, no pueden localizarse lesiones odontógenas o lesiones secundarias a las extracciones dentarias.

Lesión cortical: las lesiones incipientes de las corticales se aprecian mejor en TC. El análisis de la cortical es menos sensible en RM.

Lesión medular: la RM es en este caso superior a la TC y a la gammagrafía ósea. Es muy sensible (100 %), pero poco específica. La infiltración se refleja en TC por un aumento de densidad. En RM, la desaparición de la hiperseñal de la grasa es uno de los mejores signos. Se le asocia una captación de contraste tras inyección, mejor visualizada si no existe saturación de la grasa.

Lesión únicamente perióstica: cuando la lesión está en contacto con el hueso, es imposible evidenciar la hiperseñal. El periostio no puede estudiarse con ningún método de diagnóstico por imágenes.

■ *Estadio posterapéutico*

El interés del diagnóstico por imágenes para el control posterapéutico es común a todos los cánceres bucofaríngeos.

Una vez que el tratamiento ha finalizado, el diagnóstico por imágenes tiene un triple papel: la detección de una recidiva locorregional, la detección de una posible segunda localización o de una complicación.

Ya sea con TC o con RM, la comparación de los exámenes sucesivos sigue siendo el elemento más fiable. Requiere realizar un examen de referencia de 3 a 6 meses después del término del tratamiento y controles sucesivos con la misma metodología de diagnóstico por imágenes y el mismo protocolo.

Debido a que la imagen RM de las reestructuraciones posterapéuticas es compleja, el diagnóstico de recidiva es difícil

en RM, sobre todo en territorio irradiado. La TC constituye actualmente el examen de referencia de primera intención.

CLASIFICACIÓN

Al final de toda esta exploración, el enfermo es clasificado según la clasificación TNM
(tumor, *node*, metástasis)
— T1s: epitelioma *in situ*;
— T1: T ≤ 2 cm;
— T2: T entre 2 y 4 cm;
— T3: T > 4 cm;
— T4: T invasivo con extensión ósea, cutánea o muscular;
— N0: sin ganglios sospechosos;
— N 1: ganglio único homolateral < 3 cm;
— N2 A: adenopatía única homolateral de 3 a 6 cm;
— N2 B: adenopatías múltiples homolaterales < 6 cm;
— N2 C: adenopatías múltiples bilaterales o contralaterales < 6 cm;
— N3: adenopatía (s) > 6 cm;
— Np: extensión ganglionar imprecisa;
— M0: sin metástasis;
— Ml: metástasis cierta;
— MX: metástasis no precisada.
Cabe destacar que la clasificación N es clínica y radiológica.

Tratamiento

TRATAMIENTO QUIRÚRGICO

■ *Vías de acceso*

Acceso oral exclusivo

Este acceso se utiliza para los tumores de tamaño pequeño o moderado (sólo afectan a la mejilla).

Vía de acceso externo *(fig. 5)*

• *Incisión labial superior*

Esta incisión pasa por el medio de la línea labial superior y se prolonga alrededor del orificio de la nariz. Esta incisión permite levantar el colgajo yugal y da una correcta visibilidad sobre el surco gingivoyugal superior.

• *Incisión labial inferior*

Esta vía de acceso se recomienda en caso de tumor de la CIM con extensión posterior importante. El labio inferior se secciona sobre la línea media y a continuación el mentón es seccionado mediante una incisión en Z que llega por abajo a la parte anterior de la incisión del vaciamiento submaxilar.

• *Incisión submandibular arciforme*

Esta vía de acceso se utiliza para la exéresis del tumor retromandibular o para lesiones muy extensas de la CIM: es la vía de la bucofaringectomía transmaxilar (BFTM).
La incisión parte de la región submentoniana y llega a la incisión del vaciamiento submaxilar hasta la región submastoidea.

■ *Tiempo de exéresis de los tumores de la CIM*

Exéresis por vía oral de la CIM

Esta exéresis se hace por vía oral en las formas T1 y T2 que no afectan al surco gingivoyugal superior ni inferior, ni a la comisura labial, ni la RRM, ni a la piel.

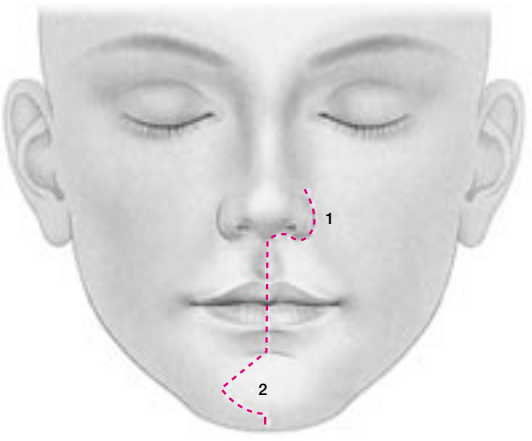

5 *Vía de acceso externa. 1. Incisión labial superior; 2. Incisión labial inferior.*

Se comienza por marcar los límites de la exéresis con un trazado con bisturí eléctrico. La exéresis se inicia detrás de la comisura labial respetando su musculatura; en cambio, se hace una incisión en el buccinador y seguidamente se continúa la disección de delante atrás en el grosor del tejido celuloadiposo de la mejilla. La resección se termina por la sección mucosa posterior que se hace más o menos cerca de la RRM. Se solicita un estudio histológico sin preparación de los bordes. Si el orificio del conducto de Stenon ha sido seccionado, es preferible reimplantarlo.

Exéresis de los tumores de la CIM extendidos a la encía superior

Cuando hay lesión de la mucosa cerca del alvéolo dentario, conviene hacer una resección parcial del reborde gingival.
Para ello, por vía oral, se realizan las secciones anterior e inferior pasando a distancia del tumor.
Luego se hace una incisión de la parte interna del reborde gingival superior a 5 mm de los dientes y se raspa la fibromucosa 5 mm hacia dentro.
A continuación se secciona con escoplo o sierra oscilante el reborde gingival. La vía labial superior asociada permite liberar fácilmente la pieza en su parte alta y posterior.

Exéresis de los tumores de la CIM extendidos a la encía inferior

Si el tumor es poco infiltrante, basta con una simple mandibulectomía marginal; la exéresis se hace por vía oral solamente:
— incisión mucosa de la cara interna de la encía a 5 mm del alvéolo, la fibromucosa inferior se despega un 1 cm;
— incisión yugal anterior y superior;
— sección ósea mandibular que incluye el segmento superior (15 mm aproximadamente);
— liberación de la pieza de arriba abajo y de delante atrás acabando por la sección posterior.
Si el tumor invade masivamente el reborde alveolar o si hay lisis ósea, es necesaria una sección que interrumpa la mandíbula. Esto es frecuente en el Institut Gustave-Roussy (11 casos de 32 exéresis de CIM [25]) y en el 50 % de los casos de Fang [15].

Exéresis de tumor de la CIM extendido a la piel

En ausencia de resección ósea, se comienza por delimitar el tumor a la CIM y se realiza la sección transfixiante anterior; seguidamente la exéresis se hace de delante atrás bajo control visual. Esta exéresis puede incluir una resección ósea.

Cierre de los tumores de la CIM

Cierre borde con borde

Efectuado tras despegar y aproximarse los bordes mucosos, sólo es posible en las exéresis limitadas.

En las exéresis más grandes, se puede elegir entre dejar una superficie cruenta en cuyo caso la cicatrización da una cicatriz fibrosa molesta y recubrir la pérdida de sustancia con un injerto.

Injertos simples

En las exéresis superficiales, se puede colocar un injerto de piel fina. En otros casos, se puede facilitar el cierre con una transposición de bola adiposa de Bichat y si ha habido mandibulectomía parcial inferior puede utilizarse la transposición de la glándula sublingual.

Colgajos pediculados

Los colgajos miocutáneos a distancia del pectoral mayor, del dorsal mayor o del trapecio pueden utilizarse en las exéresis totales pero su inconveniente es el grosor, sobre todo si se han plegado para reparar las dos caras.

El colgajo en isla musculocutáneo subhioideo descrito por Wang en 1986 es un colgajo vertical constituido por los músculos esternotiroideos y el fascículo superior del omohioideo. Este colgajo, cuya porción cutánea puede ser de 4 por 10 cm [34], es pediculado sobre la arteria tiroidea superior.

El colgajo cutáneo submentoniano en isla fue descrito por Martin y Baudet [36] en 1990. Los autores lo han utilizado en varias ocasiones con éxito para reparar la CIM. Es un colgajo centrado en la arteria submentoniana, ovalado, tomado entre el hueso hioides y el mentón. Se debe haber respetado la arteria facial.

El colgajo fasciocutáneo temporal en isla es un colgajo pediculado sobre la arteria temporal superficial que incluye una porción cutánea temporal adaptada a la pérdida de sustancia con fascia temporal superficial. Fue utilizado diez veces por David [14] para reparar una CIM. En la zona cutánea donante, injertada con piel fina, la secuela estética es aceptable.

El colgajo de fascia temporal superficial es un colgajo pediculado sobre la arteria temporal superficial descrito por White en 1956; Zanaret [60] lo ha difundido en oncología. Herman [23] le ha consagrado una obra. Permite la toma de una aponeurosis muy ancha gruesa que se pasa después de la tunelización por debajo del arco cigomático para llegar a la cavidad bucal. Puede ser injertado en su cara intrabucal; los autores lo han utilizado ocho veces. Hay que procurar poner la cara superficial hemorrágica del lado mucoso. Para aplicar bien este colgajo sobre la mejilla, los autores pulverizan cola de fibrina.

Este colgajo es especialmente interesante por su tamaño disponible y las escasas secuelas estéticas.

Colgajos libres

Se pueden utilizar varios pero sólo se citará el más frecuente: el colgajo cutáneo antebraquial también llamado «colgajo chino».

La técnica de cierre depende de la pérdida de sustancia y de las costumbres del cirujano. Las técnicas precisas de cierre utilizadas son referidas raramente por los autores. Bloom en 1980 [5] utilizó el cierre borde con borde en 52 casos, el injerto fino en 13 casos, un colgajo mucoso en nueve casos, un colgajo deltopectoral en cinco casos y un colgajo frontal en un caso. En el Institut Gustave-Roussy [25] de 1980 a 1987, para reparar 32 exéresis de CIM, se utilizó:

— injerto de piel fina: 2;
— colgajo lingual: 3;
— colgajo nasogeniano: 1;
— colgajo submentoniano: 4;
— colgajo cervical: 1;
— colgajo deltopectoral: 3;
— colgajo musculocutáneo de pectoral mayor: 17;
— colgajo musculocutáneo de dorsal mayor: 3;
— colgajo tipo Camille-Bernard: 1.

Cirugía de los cánceres retromolares

Son posibles dos técnicas.

Exéresis simple por vía endobucal: se realiza con bisturí mecánico o con bisturí eléctrico pasando a distancia del tumor. El cierre se hace por aproximación de los bordes o dejando que las superficies cruentas cicatricen. Esta exéresis simple sólo se concibe para lesiones superficiales. A veces puede asociarse a una resección segmentaria de la mandíbula.

Exéresis ampliada por vía externa: la proximidad de las estructuras óseas a menudo hace que sea necesario realizar una BFTM clásica con desarticulación temporomandibular cuando el tumor se vuelve infiltrante. El cierre mucoso se hace por simple aproximación. A veces es necesario un colgajo tipo colgajo musculocutáneo. La técnica utilizada en 46 tumores de la RRM operados por Byers [7] ha sido la exéresis por vía bucal en diez casos, una mandibulectomía segmentaria en cinco casos y una BFTM clásica en 31 casos.

Cirugía de las zonas ganglionares

Se practican diferentes tipos de vaciamientos ganglionares según la afección ganglionar:

— en el vaciamiento selectivo cervical superior también llamado vaciamiento triangular se realiza la exéresis de la región submaxilar (nivel I), de la región subdigástrica (nivel IIA), de la región supra y retroespinal (IIB) y de la región supraomohioidea (III); está indicado en los enfermos N0 y exige la realización de un examen histológico sin preparación; si hay afectación histológica, el vaciamiento es completado;

— con el vaciamiento completo radical *(radical neck dissection)* se resecan las zonas I y II + III + IV (zona infraomohioidea) y V (área espinal); está indicado en caso de Np ≥ 2,5 cm;

— con el vaciamiento completo conservador *(modified radical neck dissection)* se resecan los mismos grupos ganglionares pero respeta la yugular interna, el nervio espinal y el esternocleidomastoideo; está indicado en los pacientes Np ≤ 2,5 cm.

RADIOTERAPIA

Métodos

Existen dos métodos de irradiación.

Radioterapia externa (cobalto o aceleradores lineales)

Administra por dos campos laterales una dosis de:

— 65 a 70 Gy en 6 semanas y media a 7 semanas en caso de irradiación exclusiva;

— 50 a 65 Gy en 5 a 6 semanas y media en caso de irradiación postoperatoria.

En algunos casos, puede utilizarse en asociación a la braquiterapia.

Braquiterapia

Es el mejor tratamiento de los tumores de la CIM. Las ventajas de la braquiterapia, en particular en relación con la radioterapia externa, son una dosis muy elevada en un volumen tumoral limitado respetando los tejidos sanos adyacentes. El tamaño y el grosor tumorales determinan las indicaciones de la braquiterapia. En la práctica, se puede utilizar una braquiterapia cuando el tamaño del tumor no supera 5 cm y/o

si el grosor es inferior o igual a 1,5 cm [31, 42]. La extensión a la comisura intermaxilar, al trígono retromolar o a los surcos gingivoyugales representa una contraindicación relativa.

La braquiterapia exclusiva se reserva a los tumores cuyo diámetro mayor no supera 5 cm. La dosis administrada varía de 65 Gy a 75 Gy e incluso 80 Gy en función del volumen tumoral y de la infiltración. Para tumores de mayor volumen, la radioterapia externa precede la braquiterapia. La dosis administrada con irradiación externa es de 45 Gy a 50 Gy y el complemento administrado por braquiterapia es de 20 a 30 Gy.

• *Técnicas*

Se basan en preparaciones no radioactivas que permiten la posterior colocación del material radioactivo, el iridio 192.

La técnica más utilizada es la de los tubos plásticos [30, 42].

La colocación de los tubos se efectúa con anestesia general. El primer tiempo conlleva la implantación de delante atrás de agujas guía vectores. Estas agujas, paralelas entre sí, atraviesan la mejilla y cubren todo el volumen tumoral con un margen de seguridad de 1 cm aproximadamente. La distancia entre cada aguja es de alrededor de 1,2 a 2 cm. Para los tumores cuya infiltración es inferior a 0,5 cm, basta un único plano. Cuando esta infiltración supera 0,5 cm, son necesarios dos planos.

En un segundo tiempo, las agujas se reemplazan por tubos plásticos huecos de 1,6 mm de diámetro exterior y 1 mm de diámetro interior. La contención se lleva a cabo con contratubos y dispositivos de fijación colocados en la piel *(fig. 6)*. Se introducen hilos de plomo en los tubos para efectuar un control radiológico.

Se utiliza iridio 192 en forma de hilos seccionables de un diámetro de 0,3 mm. Estos hilos se colocan en el interior de un tubo de nailon de 0,85 mm de diámetro exterior y de 0,5 mm de diámetro interior. Estos tubos cargados se introducen en los tubos plásticos ya colocados. La carga se efectúa sea inmediatamente después de colocar los primeros tubos o de forma diferida unas horas después, en función del edema provocado por éstos.

La dosimetría se efectúa a partir de radiografías ortogonales de frente y de perfil con relación a la aplicación. Estas radiografías se realizan con el material radioactivo *in situ*. La dosimetría se lleva a cabo por ordenador a partir de un programa que tiene en cuenta los diferentes principios del sistema de París. De este modo la dosimetría permite definir una dosis de referencia que corresponde al 85 % de la dosis de base. Es sobre esta dosis de referencia que se calcula la dosis total de irradiación. La dosimetría también permite calcular las dosis en los diferentes órganos críticos tales como las estructuras dentarias y gingivales.

La aplicación de plomo para la protección es indispensable para prevenir las complicaciones óseas.

• *Resultados de la braquiterapia*

La serie más amplia de la literatura es la de Gerbaulet [18] que incluye 748 pacientes tratados en 21 centros diferentes. El control local obtenido por braquiterapia exclusiva es del 81 % y del 65 % en las asociaciones radiobraquiterapéuticas. En la literatura las variaciones del control local van del 55 al 95 % [45, 57].

La técnica de curieterapia influye en el control local. En la experiencia de Nancy de Lapeyre [31], la técnica de los bucles, que permite incluir mejor en el volumen tratado las extensiones posteriores, aporta un mejor control local que la técnica de los tubos paralelos. Así pues, el número de fracasos locales era de uno de 22 con la técnica de los bucles y de seis de 14 con la técnica de los tubos paralelos (p. = 0,01).

QUIMIOTERAPIA

La quimioterapia intraarterial ha dejado de utilizarse, pues ha sido substituida por el protocolo de CDDP + 5-fluorouracilo en intravenosa. Este protocolo tiene tres tiempos. Si bien aporta una regresión tumoral, ningún ensayo terapéutico aleatorizado ha probado su eficacia en cuanto al control local y la supervivencia.

6 *Braquiterapia: tubos plásticos* in situ.

Indicaciones terapéuticas

CARCINOMA DE LA CARA INTERNA DE LA MEJILLA

T1 T2 N0 a distancia del hueso: braquiterapia y vaciamiento triangular o exéresis tumoral y vaciamiento triangular.

T1 T2 N0 cercano del hueso: exéresis quirúrgica y vaciamiento triangular.

T1 T2 Np: exéresis quirúrgica y vaciamiento completo, radioterapia externa postoperatoria de las zonas ganglionares y el lecho tumoral; la dosis varía según la calidad de la resección.

T3 T4 N0 o Np +: exéresis quirúrgica con plastia de cierre y vaciamiento ganglionar y radioterapia externa postoperatoria en dosis de 50 Gy en caso de resección suficiente y N + R +; 65 Gy en caso de resección insuficiente y N + R+; en caso de contraindicación quirúrgica, radioterapia externa estándar o hiperfraccionada.

CARCINOMA DE LA REGIÓN RETROMOLAR

T1 superficial: radioterapia externa de tumor y ganglio.

T1 infiltrante: exéresis por vía baja con mandibulectomía segmentaria y vaciamiento ganglionar.

T2 T3 T4: exéresis por BFTM y vaciamiento ganglionar, radioterapia externa postoperatoria.

El método utilizado en las zonas ganglionares es homolateral y está condicionado por el aspecto clínico de las zonas ganglionares.

Tratamiento de las lesiones precancerosas

Este tratamiento debe ser considerado habida cuenta de la frecuencia de tales lesiones a nivel de la CIM y de la RRM.

En primer lugar se deben suprimir los supuestos factores etiológicos; en particular, se debe exigir a los pacientes que dejen de fumar.

El tratamiento radical es la exéresis quirúrgica pero no siempre puede realizarse si la lesión es demasiado extensa. También se puede utilizar la criocirugía, la electrocoagulación y el láser de CO_2 [9] en una o varias sesiones. El problema es la recidiva frecuente.

Vitamina A: estudios experimentales en la rata han mostrado el papel del ácido retinoico en la no transformación de las lesiones precancerosas en cáncer en la mama, el riñón y la lengua [54].

Hong [24], en 1986, obtuvo una regresión de las lesiones precancerosas con el ácido l3 cis-retinoico pero la importancia de síntomas tóxicos no permitió acabar el tratamiento en algunos pacientes y, además, aparecieron recidivas tras su interrupción.

Chiesa [10] ha hecho un ensayo aleatorizado con fenretidina después de haber eliminado mediante láser las leucoplasias: además de buena tolerancia refiere un mejor resultado en el brazo con fenretidina.

La vitamina A en las lesiones hiperqueratósicas debe ser prescrita en dosis altas (300 000 U/d). Su prescripción exige la certeza absoluta de la toma asociada en la mujer de un tratamiento contraceptivo eficaz debido al carácter teratógeno de la vitamina A.

SEGUIMIENTO

Debe ser regular, prolongado y riguroso y tiene tres objetivos: apreciar las secuelas terapéuticas, detectar un accidente oncológico (recidiva local o ganglionar, segunda localización neoplásica y metástasis).

■ *Secuelas terapéuticas*

Dependen del volumen tumoral y del tratamiento. La más común es la asialia, habitual cuando la cavidad bucal o la orofaringe son irradiadas; no existe actualmente ningún tratamiento eficaz. Se espera mucho de la pilocarpina. Las secuelas dentales son frecuentes si no se tiene cuidado en prevenirlas con el tratamiento de los dientes dañados, la protección de los maxilares durante la braquiterapia y la prescripción sistemática de fluor durante toda la vida.

De forma más rara, puede observarse necrosis mucosa (13 % según Lo [32]), trismus por esclerosis de los músculos maseteros y pterigoideos (31 % de los casos según Fang [15] en las CIM, 24 % según Lo en las RRM) y osteorradionecrosis en caso de demasiada proximidad de los hilos de iridio a las estructuras óseas. Byers [7] encuentra el 14 % de osteorradionecrosis en las RRM después de mandibulectomía parcial y radioterapia externa. Barker refiere el 11 % de osteorradionecrosis tras irradiación de la RRM. En cuanto a la retracción de la CIM después de la exéresis, depende de la profundidad y de la extensión de la exéresis así como de la técnica de cierre.

■ *Evolución oncológica*

La recidiva local (RT) o ganglionar (RN) es la evolución oncológica más frecuente. Aparece por regla general en los 2 primeros años. La frecuencia varía según la localización y los autores.

Carcinoma de la CIM

El estudio de la literatura refiere los datos siguientes *(cuadro I).*

Las recidivas locales dependen principalmente del estadio T de la clasificación TNM. Según Urist [57], la frecuencia es Tl: 22 %; T2: 34 %; T3: 30 %; T4: 43 %; según Nair [38], T2: 27 %; T3: 43 %; T4: 64 %.

Las recidivas se localizan particularmente en la parte posterior de la CIM y a nivel del surco gingivoyugal [46].

El elemento principal de gravedad es la lesión de la piel [15]. Urist clasifica las recidivas según el grosor del tumor que constituye para él el factor capital de gravedad local pues la frecuencia de recidivas es del 22 % para los tumores inferiores a 3 mm, 33 % para los tumores de 3 a 5,9 mm y el 54 % para los tumores superiores a 6 mm.

Cuadro I.

	Recidiva local	Recidiva ganglionar
Langdon [30]	26,9 %	25 %
Bloom [5]	43 %	37 %
Jyothirmayi [27]		21 %
Fang [15]	24,5 %	7 %

Cuadro II.

	Supervivencia al cabo de 3 años	Supervivencia al cabo de 5 años
Cara interna de la mejilla		
Langdon [29, 30]	4	38 %
Bloom [5]		34 %
Gerbaulet [18]		38 %
Urist [57]		T1 : 95 % T2 : 82 % T3 : 79 % T4 : 54 %
Fang [14, 15]	55 %	
Nair [38, 39]	T1 : 85 % T2 : 63 % T3 : 31 % T4 : 15 %	
Zona retromolar		
Bacq	25 %	12 %
Tran Ba Huy [56]	2 %	T1 T2 : 72 % T3 T4 : 17 %
Langdon [29, 30]		42,9 %
Byers [7]		20 %
Barker, Fletcher [4]		54 %

En cuanto al tratamiento secundario, es eficaz en el 11 % de los casos según Bloom y en el 45 % de los casos según Fang.

Carcinoma de la RRM

La relativa rareza de esta localización explica los pocos datos bibliográficos sobre las recidivas. Tran Ba Huy refiere después de la radioterapia el 36 % de recidiva local, el 13 % de recidiva ganglionar y el 10 % de recidivas local y ganglionar; Langdon el 50 % de recidiva local. Para Lo, estas recidivas aparecen en el 15 % en las formas proliferantes y en el 35 % de las formas ulceradas e infiltrantes después de la radioterapia; una reintervención es eficaz una de cada dos veces.

Metástasis y segundo cáncer

En los carcinomas de la CIM, estos incidentes son muy raros: el 7 % de metástasis para Fang, un paciente de 234 para Nair. En cuanto al segundo cáncer, sólo Nair señala tres casos de 234.

En los carcinomas de la RRM, Tran Ba Huy refiere el 4 % de metástasis y Byers el 9 %. Respecto a los segundos cánceres, Tran Ba Huy los ha observado en el 19 % de los casos y Byers en el 32 %.

■ *Supervivencia*

Es mediocre cualquiera que sea el año del estudio y el tratamiento *(cuadro II).*

Entre los factores de gravedad, Bloom para la CIM y Tran Ba Huy para la RRM subrayan el valor pronóstico de la presencia de un ganglio sospechoso: supervivencia al cabo de 5 años para la CIM, N0: 72 %, Np: 37 %; para la RRM, NO: 44 %; Np: 22 %.

Cualquier referencia a este artículo debe incluir la mención del artículo original: Marandas P, Haie-Meder C, Sigal R et Waysberg A. Cancers de la face interne de la joue et de la région rétromolaire. Encycl Méd Chir (Editions Scientifiques et Médicales Elsevier SAS, Paris, tous droits réservés), Oto-rhino-laryngologie, 20-627-C-10, 1998, 10 p.

Bibliografía

[1] Balaran P, Nalurakumani KR, Abraham E. Human papillomaviruses in 91 oral cancers from indian betel quid chewers-high prevalence and multiplicity of infection. *Int J Cancer* 1995 ; 61 : 450-454

[2] Banoczy J, Sugar L. Longitudinal studies in oral leucoplekias. *J Oral Pathol* 1972 ; 1 : 265

[3] Barasch A, Eisenberg E, D'Ambrosio JA, Nuki K, Peterson DE. Oral verruca vulgaris in a bone marrow transplant patient: a case report and review of literature. *Eur J Cancer B Oral Oncol* 1996 ; 32B : 137-139

[4] Barker JL, Fletcher GH. Time, dose and tumor volume relationship in megavoltage irradiation of squamous cell carcinomas of the retromolar region and anterior tonsillar pillar. *Int J Rad Oncol Biol Phys* 1977 ; 2 : 407-414

[5] Bloom ND, Spiro RH. Carcinoma of the cheek mucosa. *Am J Surg* 1980 ; 140 : 556-560

[6] Bouquot JE, Weiland LH, Kurland LT. Leucoplasia and carcinoma in situ synchronously associated with invasive oral/oropharyngeal carcinoma in Rochester 1935-1984. *Oral Surg Oral Med Oral Pathol* 1988 ; 65 : 199-207

[7] Byers RM, Anderson B, Schwarz EA, Fields RS, Meoz R. Treatment of squamous carcinoma of the retromolar trigone. *Am J Clin Oncol* 1984 ; 7 : 647-652

[8] Chang SE, Bhatia P, Johnson NW, Morgan PR, McCormick F, Young B et al. Ras mutations in United Kingdom examples of oral malignancies are infrequent. *Int J Cancer* 1991 ; 48 : 409-412

[9] Chiesa F, Sala L, Costa L. Excision of oral leukoplasia by CO_2 laser on an out patient basis: a useful procedure for prevention and early detection of oral carcinomas. *Tumori* 1966 ; 72 : 307-312

[10] Chiesa F, Tradati N, Marazza M. Fenretinide (4 HPR) in chemoprevention of oral leukoplasia. *J Cell Chem* 1993 ; 17F (suppl) : S255-S261

[11] Cleary KR, Batsakis JG. Oral squamous cell carcinoma and the mandible. *Ann Otol Rhinol Laryngol* 1995 ; 104 : 977-979

[12] Colmenero CM, Patron M, Burgueño M, Sierra J. Polymorphous low-grade adenocarcinoma of the oral cavity: a report of 14 cases. *J Oral Maxillofac Surg* 1992 ; 50 : 595-600

[13] Cruz JB, Snijders PJ, Steenberger RD, Meijer CJ, Snow GB, Walboomers JM et al. Age dependance of human papillomavirus DNA presence in oral squamous cell carcinomas. *Eur J Cancer B Oral Oncol* 1996 ; 32 : 55-62

[14] David JM, Paoli JR, Bejjani W, Bonnet F, Bachaud JM, Barthelemy I. Le lambeau fascio-cutané temporal en îlot dans la reconstruction muqueuse de l'oropharynx et de la cavité buccale après exérèse carcinologique.À propos de 22 observations. *Rev Stomatol Chir Maxillofac* 1994 ; 95 : 313-318

[15] Fang FM, Leung SW, Huang CC, Liu YT, Wang CJ, Chen MC et al. Combined modality therapy for squamous carcinoma of the buccal mucosa: treatment, results and prognostic factors. *Head and Neck* 1997 ; 19 : 506-512

[16] Fenoll L. Les tumeurs malignes de la face interne de joue. À propos de 102 cas traités à l'institut Gustave-Roussy de 1960 à 1978. Paris : Mémoire pour le Certificat d'Études Spéciales, 1982

[17] Franceschi S, Munoz N, Bosch XF, Snijders PJF, Walboomers JM. Human papillomavirus and cancers of the upper aero-digestive tract. A review of epidemiological and experimental evidence. *Cancer Epidemiol Biomarkers Prev* 1996 ; 5 : 567-575

[18] Gerbaulet A, Pernot M. Le carcinome épidermoïde de la face interne de joue. À propos de 748 malades. *J Eur Radiother* 1985 ; 6 : 1-4

[19] Groupe V, Salmoiraghi GC. Alcohol and cancer workshop. *Cancer Res* 1979 ; 39 : 2816-2908

[20] Gupta PC. Incidence rates of oral cancer and natural history of oral precancerous lesions in a 10-year follow-up study of indian villagers. *Community Dent Oral Epidemiol* 1980 ; 8 : 287-333

[21] Hamner JE. Etiology and Epidemiology of oral cancer. In : Carl W, Sako K eds. Cancer and the Oral Cavity. Chicago, London, Berlin, Sao Paolo, Tokyo : Quintessence, 1986

[22] Hamner JE, Reed OM. Betel quid carcinogenesis in baboons.*J Med Primatol* 1972 ; 1 : 75-85

[23] Herman D, Boudard P, Martin D, Piller P. Les lambeaux du pédicule temporal superficiel. Techniques de prélèvement et indications. Paris : Masson, 1997

[24] Hong WK, Endicott J, Itri LM, Doos W, Batsakis JG, Bell R et al. 13-cis-retinoic acid in the treatment of oral leukoplakia. *N Engl J Med* 1986 ; 315 : 1501-1505

[25] Jellouli M, Soussaline M, Richard JM, Luboinski B. Choix des méthodes de reconstruction de la joue après exérèse carcinologique au vu d'une étude rétrospective de 32 cas sur 8 ans de 1980 à 1987, à l'institut Gustave-Roussy. *Ann Otolaryngol Chir Cervicofac* 1990 ; 107 : 265-269

[26] Jin YT, Tsai ST, Wong TY, Chen FF, Chen RM. Studies on promoting adivity of taiwan betel quid ingredients in hamster buccal pouch carcinogenesis. *Eur J Cancer B Oral Oncol* 1996 ; 32 : 343-346

[27] Jyothirmayi R, Sankaranarayanan R, Varghese C, Jacob R, Nair M, Krishnan N. Radiotherapy in the treatment of verrucous carcinoma of the oral cavity. *Oral Oncol* 1997 ; 33 : 124-128

[28] Kaur J, Srisvastava A, Ralham R. Over expression of p53 protein in betel and tobacco related human oral dysplasia and squamous cell carcinoma in India. *Int J Cancer* 1994 ; 58 : 340-345

[29] Kowalski LP, Hashimoto I, Magrin J. End results of 114 extended commando operations for retromolar trigone carcinoma. *Am J Surg* 1993 ; 166 : 374-379

[30] Langdon JD, Harvey PW, Rapidis AD, Patel MF, Johnson NW, Hopps RM. Oral cancer: the behaviour and response to treatment of 194 cases. *J Maxillofac Surg* 1977 ; 5 : 221

[31] Lapeyre M, Peiffert D, Malissard L, Hoffstetter S, Pernot M. An original technique of brachytherapy in the treatment of epidermoid carcinomas of the buccal mucosa. *Int J Radiat Oncol Biol Phys* 1995 ; 33 : 447-454

[32] Lo K, Fletcher GH, Byers RM, Fields RS, Peters LJ, Oswald MJ. Results of irradiation in the squamous cell carcinomas of the anterior faucial pillar-retromolar trigone. *Int J Rat Oncol Biol Phys* 1987 ; 13 : 969-974

[33] MacFarlane GJ, Boyle P, Scully C. Oral cancer in Scotland: changing incidence and mortality. *BMJ* 1992 ; 305 : 1121-1123

[34] Majoufre C, Faucher A. Le lambeau musculo-cutané sous-hyoïdien. Bases anatomiques et résultats d'une expérience préliminaire en cancérologie cervico-faciale. *Rev Stomatol Chir Maxillofac* 1994 ; 95 : 319-324

[35] Mao EJ, Oda D, Haigh WG, Beckmann AM. Loss of the adenomatous polyposis coli gene and human papillomavirus infection in oral carcinogenesis. *Eur J Cancer B Oral Oncol* 1996 ; 32 : 260-263

[36] Martin D, Baudet J, Mondie JM, Peri G. À propos du lambeau cutané sous-mental en îlot. Protocole opératoire. Perspective d'utilisation. *Ann Chir Plast Esthet* 1990 ; 35 : 480-484

[37] Mehta FS, Pindborg JJ, Hammer JE. Oral cancer and precancerous conditions in India. Copenhagen : Munsgaard, 1971

[38] Moriyama M, Kumagai S, Kawashiri S, Kojima K, Kakihara K, Yamamoto E. Immunohistochemical study of tumour angiogenesis in oral squamous cell carcinoma. *Eur J Cancer B Oral Oncol* 1997 ; 33 : 369-374

[39] Nair K, Sankaranarayanan R, Padmanabhan K. Evaluation of the role of radiotherapy in the management of carcinoma of the buccal mucosa. *Cancer* 1988 ; 61 : 1326-1331

[40] Paterson JC, Everson JW, Prime SS. Molecular changes in oral cancer may reflect aetiology an ethnic origin. *Eur J Cancer B Oral Oncol* 1996 ; 32 : 150-153

[41] Paymaster JC. Cancer of the buccal mucosa. A clinical study of 650 cases in Indian patients. *Cancer* 1956 ; 9 : 95-106

[42] Pernot M, Gerbaulet A. Buccal mucosa. In : Pierquin B, Wilson F, Chassagne D eds. Modern Brachytherapy. New York : Masson, 1987 : 101-106

[43] Pindborg JJ, Mehta FS, Daftary DK. Incidence of oral cancer among 30 000 villagers in India in a 7-year follow-up study of oral precancerous lesions. *Community Dent Oral Epidemiol* 1975 ; 3 : 86-88

[44] Pindborg JJ, Renstrup G, Joist O. Studies in oral leukoplakies. A preliminary report on the period prevalence of malignant transformation in leukoplasia based on a follow-up study of 248 patients. *J Am Dent Assoc* 1968 ; 76 : 767

[45] Pop LA, Eijkenboom WM, de Boer MF, de Jong PC, Knegt P, Levendag PC et al. Evaluation of the treatment results of squamous cell carcinoma of the buccal mucosa. *Int J Radiat Oncol Biol Phys* 1989 ; 16 : 483-487

[46] Pourquier H, Dubois JB, Guerrier B, Souyris F. Épitheliomas du trigone rétro-molaire et de la face interne des joues. *Ann Otolaryngol (Paris)* 1977 ; 94 : 95-106

[47] Renstrup G. Occurrence of *Candida* in oral leukoplakias. *Acta Pathol Microbiol Scand Sect B* 1970 ; 78 : 421

[48] Roed-Peterson B. Cancer development in oral leukoplakia: follow-up of 331 patients. *J Dent Res* 1971 ; 50 : 711

[49] Rothman KJ, Keller A. The effect of joint exposure to alcohol and tobacco on the risk of cancer of the mouth and pharynx.*J Chronic Dis* 1972 ; 25 : 711-716

[50] Sankaranarayaman R. Oral cancer in India: an epidemiologic and clinical review. *Oral Surg Oral Med Oral Pathol* 1990 ; 69 : 325-330

[51] Saranath D, Chang SE, Bhoite LT, Panchal RG, Kerr IB, Mehta AR et al. High-frequency mutation in codons 12 and 61 of H-ras oncogene in chewing tobacco-related human oral carcinoma in India. *BrJ Cancer* 1991 ; 63 : 573-578

[52] Scully C, Burkhardt A. Tissue markers of potentially malignant human oral epithelial lesions. *J Oral Pathol Med* 1993 ; 22 : 246-256

[53] Shindoh M, Chiba I, Yasuda M, Saito T, Funaoka K, Kohgo T et al. Detection of human papillomavirus DNA sequences in oral squamous cell carcinomas and their relation to p53 and proliferating cell nuclear antigen expression. *Cancer* 1995 ; 76 : 1513-1521

[54] Shklar G, Marefat P, Kornhauser A. Retinoid inhibition of lingual carcinogenesis. *Oral Surg* 1980 ; 49 : 325

[55] Silverman S, Shillitoe EJ, Silverman SJ, Galante M. Oral cancer (4th ed). San Francisco : University of California, 1974

[56] Tran Ba, Huy P. Épithélioma de la commissure intermaxillaire. Bilan de 85 cas examinés à l'institut Gustave-Roussy.[thèse]. Paris : Université de médecine Broussais, Hôtel-Dieu, 1971

[57] Urist MM, O'Brien CJ, Soong SJ, Visscher DW, Maddox WA. Squamous cell carcinoma of the buccal mucosa: analysis of prognostic factors. *Am J Surg* 1987 ; 154 : 411-414

[58] Whetzel TP, Saunders CJ. Arterial anatomy of the oral cavity: an analysis of vascular territories. *Plast Reconstr Surg* 1997 ; 100 : 582-590

[59] Wynder EL. Etiological aspects of squamous cancers of the head and neck. *JAMA* 1971 ; 215 : 452-453

[60] Zanaret M, Gras R, Lègre R, Cannoni M, Pech A. Le lambeau pédiculé de fascia temporal superficiel. Application en chirurgie cervico-faciale. À propos de 20 cas. *Ann Otolaryngol Chir Cervicofac* 1989 ; 106 : 527-535